Lane Medical Libra

Aus der Lupusheilstätte Gießen.
Direktor: Prof. Dr. Albert Jesionek.

Inokulation tuberkulösen Hautgewebes auf das Meerschweinchen

DISSERTATION
ZUR ERLANGUNG DER DOKTORWÜRDE
der medizinischen Fakultät
der Hessischen Ludwigs-Universität zu Gießen

vorgelegt von
Fritz Schmidt
aus Grünberg in Hessen

1935

v. Münchowsche Universitäts-Druckerei Otto Kindt GmbH Gießen

Gedruckt mit Genehmigung der medizinischen Fakultät zu Gießen.
Referent: Prof. Dr. Albert Jesionek.

Inhaltsverzeichnis.

Seite

I. Einleitung 5
II. Versuchsanordnung, Arbeitsmaterial und Arbeitsmethoden 6
III. Übertragung von tuberkulösem Granulationsgewebe auf Versuchstiere . 6
IV. Inokulation tuberkulösen Granulationsgewebes aus einem papulo-nekrotischen Tuberkulid auf das Meerschweinchen 8
V. Inokulationsversuche lupösen Gewebes auf das Meerschweinchen . . 9
VI. Auswertung der Versuchsergebnisse 13
VII. Zusammenfassung 15
VIII. Schriftenverzeichnis 16
IX. Protokolle und Kurvenbilder 17
X. Erklärungen zu den histologischen Bildern 1—10 29

Digitized by the Internet Archive
in 2026

https://archive.org/details/IA40154009_0182

Einleitung

Die Frage nach dem ursächlichen Zusammenhang zwischen dem Krankheitsbild der Tuberkulose und den sogenannten Tuberkuliden ist häufig Gegenstand experimenteller Untersuchungen gewesen. Gerade der Nachweis von Tuberkelbazillen und des Vorhandenseins typisch tuberkulösen Granulationsgewebes, welche den spezifisch tuberkulösen Prozeß und das tuberkulöse Krankheitsbild kennzeichnen, ist häufig auf dem Wege des Experimentes versucht, aber nicht immer mit voller Sicherheit erbracht worden. In dem negativen bzw. nur selten positiven Ausfall des experimentellen Versuchs beim sogenannten Tuberkulid wurde häufig das gegensätzliche Merkmal der eigentlichen Tuberkulose gegenüber gesehen. Diese Unklarheit der Pathogenese führte zur Aufstellung verschiedener Theorien über das Wesen und die Entstehung der Tuberkulide. So vertraten die einen Forscher die Meinung, daß nicht Tuberkelbazillen an sich, sondern deren Zerfallsprodukte, die sogenannten Tuberkulo-Toxine für die Entstehung der Tuberkulide verantwortlich zu machen seien (*Klingmüller,* 1904; *Hallopeau,* 1906; *Boeck,* 1916). Im Gegensatz hierzu vertraten andere Autoren den Standpunkt, daß nicht diese, isoliert wirksam gedachten Toxine, sondern die Tuberkelbazillen selbst, die in irgendeiner Form in ihrer Wirksamkeit abgeschwächt seien, Ursache für das Entstehen der sogenannten Tuberkulide seien (*Iadassohn,* 1914; *Darier,* 1923; *Leredde,* 1923). Für die letzte Ansicht sprach die Tatsache, daß es in einigen Fällen gelang, den Nachweis von Tuberkelbazillen in diesen sogenannten Tuberkuliden zu erbringen.

Es war Ziel und Aufgabe der vorliegenden Arbeit, auf dem Wege des Tierversuchs das Vorhandensein von Tuberkelbazillen bzw. von wirksamen Tuberkulo-Toxinen im Granulationsgewebe eines papulonekrotischen Tuberkulids und eines Lupus vulgaris nachzuweisen. Darüber hinaus versucht die Arbeit, das Wesen des früher als Tuberkulid bezeichneten Krankheitsgeschehens im Anschluß an den von *Jesionek* betonten Begriff der „tuberkulösen Konstitution" zu erfassen und zu definieren.

Die Anregung zu der vorliegenden Arbeit erhielt ich von meinem hochverehrten Lehrer, Herrn Prof. Dr. *Albert Jesionek.* Bei den histologischen Arbeiten und bei der Gestaltung des Stoffes wurde ich von Herrn Dr. *Osterhage* unterstützt. Herrn Prof. Dr. *Albert Jesionek* und Herrn Dr. med. et phil. *Osterhage* für ihre liebenswürdige Unterstützung zu danken, ist mir eine angenehme Pflicht.

Versuchsanordnung, Arbeitsmaterial und Arbeitsmethoden.

Die vorliegenden Inokulationsversuche von lupösem Gewebe und papulo-nekrotischem Tuberkulid wurden an gesunden, nicht tuberkulösen Meerschweinchen durchgeführt. Unsere Versuche schließen sich somit an die von vielen Autoren bereits angestellten Tierversuche an (*Marzocchi*, 1910, *Ehrmann*, 1913; *Oppenheim*, 1924; *Buschke*, 1925). Während von den genannten Autoren die Einverleibung des zu untersuchenden Materials zumeist intrakutan (und zwar in eine entsprechend vorbereitete skarifizierte Haut) vorgenommen wurde, führten wir die Inokulation des lupösen Gewebes subkutan oder intraperitoneal durch. Diese Anordnungsweise hat unserer Meinung nach den Vorteil, daß die etwa vorhandenen Tuberkelbazillen nicht der auflösenden Wirkung der in der Cutis in großer Menge vorhandenen Tuberkulolysine anheimfallen. Wir konnten mit einer bestimmten Wahrscheinlichkeit annehmen, daß die in den überimpften Gewebsstücken etwa vorhandenen Tuberkelbazillen, bei subkutaner und intraperitonealer Einverleibung, die Entstehung eines spezifisch tuberkulösen Granulationsgewebes veranlassen würden. Das zu untersuchende Gewebsmaterial wurde z. T. zerkleinert, in physiologische NaCl-Lösung gebracht, und diese Aufschwemmung wurde mittels einer dicken Kanüle subkutan und intraperitoneal injiziert. Bei einigen Tieren gingen wir in der Weise vor, daß wir unter aseptischen Kautelen das frisch entnommene Gewebsstück in toto subkutan oder intraperitoneal implantierten.

Das Befinden der Meerschweinchen und das Verhalten der Impfstellen wurde fortlaufend kontrolliert und protokollarisch festgelegt. In einigen Fällen konnte der Krankheitsablauf in Anlehnung an die von *Osterhage* 1934 angegebenen Schemata kurvenmäßig dargestellt werden. Die Impfstellen wurden nach Tötung des Tieres freigelegt, excidiert und in *Bouin*scher Flüssigkeit fixiert. Ihre Weiterbehandlung erfolgte mit der Methylbenzoat-Paraffineinbettungsmethode *(Péterfi)*. Zur Färbung der histologischen Präparate dienten Hämatoxylin und Eosin, *van Gieson*-Färbung, Resorzinfuchsin und Lithionkarmin. Zur Darstellung etwa vorhandener Tuberkelbazillen wurde die Karbolfuchsin-Lösung mit nachfolgender Hämatoxylin-Färbung angewandt. Die beigefügten Abbildungen stellen unretouchierte Mikrofotogramme dar.

Übertragung von tuberkulösem Granulationsgewebe auf Versuchstiere

Die Übertragung von auf Tuberkulose verdächtigem Gewebe auf irgendein Versuchstier stellt die Transplantation eines artfremden Gewebsstückes dar, d. h. es handelt sich im Sinne der chirurgischen Lehre um eine Heterotransplantation. Wir wissen auf Grund mannigfacher Transplantationsversuche, daß ein Einheilen des artfremden Gewebes fast niemals zustande kommt. Sowohl die von früheren Autoren durchge-

führten Transplantationen von tuberkulösem Gewebe, als auch die von uns vorgenommenen Implantationen tuberkuloseverdächtigen Gewebes mußten also damit rechnen, daß es nicht zum „Angehen", sondern zur Abstoßung des artfremden Gewebsstückes kommen würde. Bei den von früheren Autoren unternommenen Versuchen handelte es sich ja auch nicht darum, etwa die Weiterentwicklung des tuberkulösen Granulationsgewebes auf einem anderen Organismus zu verfolgen, sondern darum, die Tätigkeit etwa vorhandener Tuberkelbazillen aus dem Zustandekommen tuberkulöser Erkrankung zu diagnostizieren. Die große Empfänglichkeit des Meerschweinchenorganismus gegenüber dem Tuberkelbazillus berechtigte zur Vornahme des Tierexperimentes; denn allein die geringe Zahl von zwei bis drei Tuberkelbazillen soll bekanntlich genügen, um bei Meerschweinchen eine Organtuberkulose hervorzurufen.

Seit der von *Darier* gegebenen Begriffsbestimmung der Tuberkulide gegenüber der eigentlichen Organtuberkulose sind viele Forscher bestrebt gewesen, die tuberkulöse Natur des als Tuberkulid bezeichneten Krankheitsprozesses auf Grund des Tierexperimentes nachzuweisen. So wurde von *Marzocchi* (1910), *Ehrmann* (1913), *Oppenheim* (1924), *Buschke* (1925) und anderen Autoren Gewebsmaterial aus papulo-nekrotischen Tuberkuliden auf Meerschweinchen überimpft. Die Ergebnisse, die diese Tierexperimente zeitigten, waren in der Mehrzahl negativ, selten positiv. Noch zahlreicher sind die Untersuchungen, die auf experimentellem Wege den Nachweis der tuberkulösen Natur des Lupus vulgaris erbringen wollten. Die ersten diesbezüglichen Versuche wurden von *Leloir* (1891) unternommen, der im Gegensatz zu der sonst üblichen intrakutanen Einverleibung die subkutane und intraperitoneale Inokulation eines größeren Lupusstückes erstmalig durchführte. Robert *Koch* (1882) impfte bei seinen Untersuchungen eine skarifizierte Hautstelle, *Manfredi* (1903) die verletzte rasierte Haut, *Cornet* die durch Kratzen lädierte Haut, während E. *Fritsch* (1902) die subkutane Einverleibung kleinster Partikelchen des zu untersuchenden Gewebes vornahm. An weiteren Versuchen, die tuberkulöse Natur des Lupus vulgaris mit Hilfe des Tierexperimentes zu beweisen, seien hier noch die Arbeiten von *I. Meyer* (1903), *Klingmüller* (1904), *Nagelschmidt* (1907), *Kraus* (1907), *Courment* und *Andrè* (1907), *C. Fränkel* (1907) und *Gougerot* und *Laroche* (1912) genannt. Die Tierversuche, welche die Einverleibung lupösen Gewebes zum Gegenstand hatten, endeten zumeist positiv (Untersuchungen der genannten Autoren), wenn auch in den einzelnen Versuchsserien stets nur einige Tiere an Tuberkulose erkrankten, die anderen dagegen der Infektion widerstanden. Lediglich die Versuche von *Straus, Bollinger* und E. *Fritsch* ergaben ausschließlich negative Resultate. Während durch jene Untersuchungen demnach die tuberkulöse Genese des Lupus eindeutig bewiesen erscheint, lassen diese, unter denselben Voraussetzungen angestellten Versuche die Frage offen. An Hand eigener experimenteller Untersuchungen soll im Folgenden die Frage nach dem Nachweis der tuberkulösen Natur der sogenannten Tuberkulide auf dem Wege des Tierexperimentes nachgeprüft und der Wert solcher Untersuchungsmethoden der Betrachtung unterzogen werden.

Inokulation tuberkulösen Granulationsgewebes aus einem papulo-nekrotischen Tuberkulid auf das Meerschweinchen

Das zur Inokulation auf gesunde Meerschweinchen verwandte Granulationsgewebe entstammte einem Fall von papulo-nekrotischem Tuberkulid, das mit Erythema induratum Bazin vergesellschaftet war. Die jetzt 26jährige Patientin bekam mit 20 Jahren einen „Ausschlag" am lateralen Knöchel des linken Beines, der sich weiter ausbreitete und schließlich auf das rechte Bein übergriff. Auch am Gesäß und an den Armen traten die gleichen Effloreszenzen auf. Die Streckseiten der Extremitäten waren hauptsächlich befallen. Die Effloreszenzen stellten sich teils unter dem Bilde linsen- bis erbsengroßer Makeln und Papeln dar, teils hatten sie pustulösen Charakter. Auf der Kuppe der papulösen Bildungen entstanden bis in die Cutis reichende Nekrosen oder an ihrer Stelle festhaftende Krüstchen. Die abgeheilten Efflorreszenzen hinterließen feine Narben. An beiden Unterschenkeln fanden sich blau-rot verfärbte, derb-knotige Infiltrate bis zu Zehnpfennigstückgröße, die für das Krankheitsbild eines Erythema induratum Bazin charakteristisch waren. Bei den nekrotisierenden Papeln handelte es sich um ein papulo-nekrotisches Tuberkulid.

Zwei an der rechten Gesäßhälfte lokalisierte Krankheitsherde, welche das charakteristische Aussehen eines papulo-nekrotischen Tuberkulides zeigten, wurden zwecks Vornahme des Tierversuchs excidiert. Die so gewonnenen Gewebsstücke wurden von der anhaftenden Epidermis sorgfältig freipräpariert, in physiologsicher NaCl-Lösung aufgeschwemmt und auf Meerschweinchen überimpft. Wir injizierten mittels einer dicken Kanüle einem Meerschweinchen intraperitoneal, einem zweiten Meerschweinchen subkutan etwa $^1/_4$ cm^3 der hergestellten Aufschwemmung.

Die klinisch wahrnehmbaren Veränderungen im Bereich der Impfstelle sind zumeist sehr geringfügig. Auch der Allgemeinzustand der Versuchstiere weist keine Veränderungen auf. Bis zum 5. Tage nach der Injektion ist an der Impfstelle lediglich ein kleines Krüstchen (Impfkrüstchen), aus eingetrocknetem Serum bestehend, zu erkennen. Am 6. Tage erfolgt die Abstoßung dieses Krüstchens und es bleibt ein kleiner Gewebsdefekt zurück, der sich an den folgenden Tagen vollständig schließt. Am 11. Tage ist bei dem Tier, bei dem die intraperitoneale Impfung erfolgte, ein etwa linsengroßes, gerötetes Infiltrat zu tasten, dessen Ausdehnung schnell zunimmt und am 18. Tage seinen Höhepunkt erreicht. Das subkutan geimpfte Tier läßt am 12. Tage ebenfalls ein Infiltrat im Bereich der Impfstelle erkennen. Die Ausdehnung des Infiltrates bleibt gegenüber dem Krankheitsherd des intraperitoneal geimpften Tieres zurück, ist jedoch bis zum 20. Tage als gut linsengroße Gewebsverdichtung zu tasten. Die Entwicklung der beiden Krankheitsherde ist aus den beiden beigefügten Kurven (1 u. 2) zu ersehen. Die Ausdehnung des Infiltrates geht vom 20. Tage an stark zurück. Am 50. Tage ist bei beiden Tieren die Gewebsverdichtung eben noch zu tasten. Wir nahmen daher die Excision der Krankheitsherde vor und behandelten die Gewebsstücke in der vorher beschriebenen Weise.

Die histologische Untersuchung des bei der intraperitoneal erfolgten Einverleibung entstandenen Krankheitsherdes zeigte, daß ein Gewebsstück bei der Injektion in der Subkutis liegen geblieben sein müsse. Es zeigten sich an dieser Stelle nämlich die gleichen histologischen

Verhältnisse, wie wi rsie bei dem durch subkutane Impfung entstandenen Krankheitsprozeß nachweisen konnten. Wie die Abb. 1 veranschaulicht, liegt zwischen den Bündeln quergestreifter Muskulatur ein Gewebsbezirk, in dem charakteristische Veränderungen festzustellen sind. Neben einzelnen Riesenzellen, welche die bekannte randständige Kernanordnung aufweisen, erkennt man große, helle Zellen von epitheloidem Charakter. Es handelt sich bei diesen Zellen um die gleichen Zellbildungen, wie man sie in jedem „Tuberkel" antrifft. Die Hauptmasse der Gewebspartie wird jedoch von unspezifischen Zellelementen, Fibroblasten und Fibrocyten, gebildet. Dazwischen liegen einzelne Leukocyten, Lymphocyten und mit Hämosiderin beladene Makrophagen (Abb. 2 u. 3). Trümmer von quergestreifter Muskulatur liegen dazwischen. Der ganze Herd ist durch eine Art Membran aus ausgereiften Fibrocyten abgegrenzt. In den Lymphspalten, die den Krankheitsherd umgeben, liegen massenhaft die genannten Makrophagen, dazwischen auch Leukocyten und Lymphocyten. Bei Anwendung der *van Gieson*-Färbung erkennt man eine große Zahl feinster kollagener Fasern, die zwischen den Fibroblasten und Fibrocyten liegen. Tuberkelbazillen oder irgendwelche Reste von diesen haben wir nirgends nachweisen können.

Es handelt sich, wenn man das histologische Bild als Gesamtheit betrachtet, um einen in Ausheilung und Vernarbung begriffenen, tuberkulösen Krankheitsherd. Die tuberkulösen Riesenzellen und die epitheloiden Zellen sprechen für die tuberkulöse Natur des Gewebes. Daß bereits eine starke Rückbildung des ganzen Herdes erfolgt ist, geht aus dem klinischen Verlauf deutlich hervor. Daneben sprechen auch die mit Hämosiderin und Gewebstrümmern beladenen Makrophagen dafür, daß eine Gewebseinschmelzung stattgefunden hat. Die Neubildung von kollagenen Fasern beweist, daß der spezifische Krankheitsherd zum Stillstand gekommen ist und seine Vernarbung eingeleitet wird.

Wir müssen auf Grund der klinischen Beobachtung und des histologischen Bildes demzufolge annehmen, daß in dem überimpften Material von papulo-nekrotischem Tuberkulid sich Substanzen befunden haben, die zur Entstehung eines tuberkulösen Granulationsgewebes geführt haben. Es kann sich dabei nicht um lebende Tuberkelbazillen gehandelt haben, da sonst ein weit ausgedehnterer und nicht zum Stillstand kommender Krankheitsprozeß entstanden wäre. Es liegt aber durchaus im Bereich der Möglichkeit, daß in dem überimpften Gewebe stark abgeschwächte oder bereits abgetötete Tuberkelbazillen vorhanden waren, welche zur Entstehung des geschilderten Krankheitsherdes Veranlassung gaben. Dieser Krankheitsherd wäre demnach dem endotuberkulösen Krankheitsherd gleichzusetzen, wie er bei der Einverleibung gekochter Tuberkelbazillen (Endotuberkuline X *Jesionek*) zur Ausbildung kommt.

Inokulationsversuche lupösen Gewebes auf das Meerschweinchen

Das zur Inokulation auf Meerschweinchenorganismen verwandte lupöse Gewebe entstammt Lupuspatienten, die sämtlich seit langem an einem Lupus vulgaris litten. In Lokalanästhesie wurden entsprechend große Gewebsstücke aus Herden an den Extremitäten excidiert und von der anhaftenden Epidermis freipräpariert.

Bei Versuch 3 und 4 gingen wir in derselben Weise vor, wie wir auch das Gewebe des papulo-nekrotischen Tuberkulides einverleibten. Die zerkleinerten, in physiologischer NaCl-Lösung aufgeschwemmten Gewebsstücke gelangten mittels einer dicken Kanüle subkutan und intraperitoneal zur Verimpfung. Bei den Tieren 5 und 6 implantierten wir das lupöse Gewebe in toto in das Peritoneum eines laparatomierten Tieres (Tier 5) und in die Subkutis (Tier 6). Im Kontrollversuch implantierten wir ein Stück normale, menschliche Cutis in die Subkutis eines gesunden Meerschweinchens (Tier 7).

Die klinisch wahrnehmbaren Veränderungen im Bereich der Impfstellen sind, verglichen mit den äußerlich wahrnehmbaren Veränderungen bei den vorher geschilderten Verimpfungen papulo-nekrotischen Materials, sehr geringfügiger Natur. Das gilt für die Versuchsanordnung, welche analog der Einverleibung des papulo-nekrotischen Gewebes durch subkutane und intraperitoneale Überimpfung kleinster Teilchen lupösen Materials vorgenommen wurde. Dagegen erreichen die Krankheitsherde, die nach Inokulation eines größeren Gewebsstückes — sei es lupöses Gewebe oder normale, menschliche Cutis — entstanden sind, eine beachtenswerte Größe und Ausdehnung. Bei den Tieren 3 und 4 war an den ersten sechs Tagen nach der Impfung lediglich ein geringfügiges Krüstchen an der Injektionsstelle zu beobachten. Am 7. Tage ist in beiden Fällen — auch bei intraperitonealer Einverleibung — eine halblinsengroße, gerötete Gewebsinfiltration entstanden. Das Infiltrat erreicht niemals größere Dimensionen und bleibt bei Tier 3 (intraperitoneale Einverleibung) bis zum 13. Tage, bei Tier 4 (subkutane Einverleibung) dagegen bis zum 17. Tage, an dem die Abtötung des Tieres erfolgte, unverändert erhalten. Die bei Tier 3 entstandene Gewebsverdichtung ist vom 13. Tage an nicht mehr zu tasten. Am 21. Tage kennzeichnet nur eine haarlose, pigmentierte Stelle den Ort, an dem die Impfung erfolgte.

Bei den Tieren 5, 6 und 7, bei denen die Inokulation eines größeren Gewebsstückes vorgenommen wurde, erreichen die entstandenen Gewebsveränderungen eine größere Ausdehnung. Bei Tier 5 (intraperitoneale Einverleibung) ist die Umgebung der Wunde am Tage nach der Impfung in der Ausdehnung eines Dreimarkstückes stark infiltriert. Infolge der Spannung in der Operationswunde kommt es am 5. Tage zu einem Durchschneiden der Wundnähte und zum Klaffen der Wunde. Die Peritonealwunde ist jedoch durch das Peritoneum selbst und neu entstandenes, junges Granulationsgewebe geschlossen. Die Heilung, die per granulationem erfolgt, schreitet allmählich fort. Am 14. Tage nach der Impfung, an dem das Tier abgetötet wurde, findet sich noch ein kleiner, etwa linsengroßer Gewebsdefekt, dessen Boden von frischen Granulationen bedeckt ist. Bei Tier 6 und 7, bei denen das Gewebsstück subkutan einverleibt wurde, ist der klinische Verlauf etwa derselbe. Bereits am Tage nach der Inokulation ist die Umgebung der Nahtstelle stark gerötet und infiltriert. Die Ausdehnung des infiltrierten Bezirkes erreicht etwa Pfennigstückgröße. Am 6. Tage beginnt bei beiden Tieren eine Rückbildung des Krankheitsherdes. Die Heilung erfolgt durch Verklebung; an der Nahtstelle ist bis zum 7. Tage ein längliches Krüstchen vorhanden. Am 14. Tage nach der

Inokulation zeigt der noch etwa erbsengroße Krankheitsherd keine Zeichen einer akuten Entzündung mehr.

Die histologische Untersuchung der bei den Tieren 3 bis 7 gewonnenen Präparate zeigt trotz verschiedener Versuchsanordnung relativ gleichförmige Bilder. Das gilt sowohl für die Gewebsveränderungen, welche durch die Einverleibung verschieden großer Gewebsstücke, wie durch die Verwendung normaler Cutis und lupösen Gewebes zustandegekommen sind. Lediglich die Größe des entstandenen Krankheitsherdes läßt erkennen, ob ein größeres oder kleineres Stück Gewebe zur Inokulation gelangte. Der besseren Übersicht und Anschaulichkeit halber haben wir den fotographischen Abbildungen jedoch nur solche Präparate zugrunde gelegt, bei denen es nach der Inokulation eines größeren Gewebsstückes zu deutlich erkennbaren und übersichtlichen Gewebsveränderungen gekommen war.

Die Abbildung 4 veranschaulicht bei schwacher Vergrößerung die Gewebsveränderungen, die nach subkutaner Inokulation eines größeren Stückes lupösen Gewebes 14 Tage nach der Einverleibung zustandegekommen sind (Tier 6). Das überimpfte Gewebsstück ist an der nekrobiotischen Gewebsauflösung, die sich in ihm vollzieht, gegenüber dem gesunden, körpereigenen Gewebe leicht zu unterscheiden. Betrachtet man das überimpfte, lupöse Gewebsmaterial bei stärkerer Vergrößerung, so sind die Zeichen des Gewebszerfalls noch deutlicher zu erkennen. Die Bindegewebsfasern erscheinen gequollen und aufgelockert, die Protoplasmastruktur der Zellen ist verwischt und zum Teil nicht mehr wahrzunehmen. An den Kernen vollzieht sich eine allmähliche Karyorhexis und Karyolysis; tropfen- und körnchenförmige Trümmer von Kernsubstanz finden sich in dem ganzen nekrobiotisch zerfallenden Prozeß verstreut. Das Vorhandensein von epitheloiden Zellen und eine knötchenförmige Zusammenlagerung dieser Zellelemente läßt sich in den verschiedenen Präparaten nicht nachweisen. Das ganze überpflanzte Gewebsstück ist von vielen Lagen neugebildeter, unspezifischer Bindegewebselemente umgeben. Diese jungen, regenerativen Bindegewebszellen umhüllen wie ein Mantel das körperfremde Gewebsstück. Neben Fibroblasten und Fibrocyten nehmen einzelne Leukocyten, Lymphocyten und Makrophagen an der Bildung dieser lebendigen „Fremdkörpermembran" teil. Spezifische tuberkulöse Zellformationen sind im Bereich des Krankheitsherdes nicht zu erkennen. Auch von Tuberkelbazillen oder Resten derselben haben wir in allen histologischen Schnitten nichts nachweisen können. Die Abbildung 5 gibt einen Ausschnitt aus dem geschilderten, jungen, regenerativen Bindegewebe wieder; von spezifischen Zellelementen, wie sie die Abbildungen 2 und 3 wiedergeben, ist in diesem Falle nichts zu erkennen. Es handelt sich bei dem entstehenden Regenerationsgewebe um eine Vorstufe des definitiven Narbengewebes. Nach vollständiger Auflösung und Resorption des körperfremden Gewebsstückes, an der die histolytische und phagocytäre Fähigkeit der neugebildeten Bindegewebszellen und Makrophagen hauptsächlich beteiligt ist, reifen die geschilderten, jugendlichen Zellformen zu Fibrocyten heran. Indem zwischen den Zellen kollagene Fasern entstehen, kommt es zur endgültigen Vernarbung des Krankheitsprozesses.

Ähnliche Gewebsveränderungen, wie sie der eben geschilderte subkutane Krankheitsherd offenbart, spielen sich am Peritoneum nach der intraperitonealen Inokulation eines lupösen Gewebsstückes ab (Tier 5). Wir haben dabei zu berücksichtigen, daß das als Peritoneum bezeichnete Organ nicht nur die sogenannte Serosa, d. h. das einschichtige Plattenepithel umfaßt, sondern gleichzeitig das darunter gelegene, an kollagenen Fasern reiche Bindegewebe. Alle Veränderungen, die im Peritoneum im Anschluß an die Einwirkung tuberkulöser Agentien vor sich gehen, spielen sich in vordringlicher Weise in diesem bindegewebigen Anteil des Peritoneums ab. Das histologische Bild, das die Abbildung 6 wiedergibt, zeigt weitgehende Übereinstimmungen mit den durch Abbildung 4 veranschaulichten Gewebsveränderungen. Auch in diesem Falle ist die nekrobiotische Auflösung des implantierten Gewebsstückes bereits weit fortgeschritten. Jedoch ist die Knötchenstruktur des ursprünglichen lupösen Gewebes noch deutlich zu sehen. Bei stärkerer Vergrößerung (Abb. 7) erkennt man, daß am Aufbau der knötchenförmigen Bildungen epitheloide, jetzt zum Teil glasig und verwaschen aussehende Zellformationen beteiligt sind. Die Einwanderung junger, körpereigener Bindegewebselemente ist in unserem Falle bereits soweit fortgeschritten, daß sich die von verschiedenen Seiten einwuchernden Stränge bereits berühren und das körperfremde Gewebe somit völlig durchsetzen. Der nekrobiotische Zerfall des verimpften Gewebes ist am Zerfall der Zellkerne und an der verwaschenen Protoplasmastruktur leicht zu erkennen. Das junge, aus Fibroblasten und Fibrocyten bestehende Regenerationsgewebe ist überaus reichlich von Leukocyten, Lymphocyten, Plasmazellen und Makrophagen durchsetzt. Auch in diesem Präparat haben wir im Bereich des neu entstandenen Gewebes keine spezifisch tuberkulösen Zellbildungen und keine Tuberkelbazillen oder Reste derselben nachweisen können.

Die histologischen Bilder, die sich bei der Einverleibung kleinster Gewebsstücke in die Subkutis und das Peritoneum ergeben (Tier 3 u. 4), entsprechen durchaus den bei Tier 5 und 6 geschilderten Verhältnissen. Sie unterscheiden sich von ihnen durch die, entsprechend der Kleinheit der injizierten Gewebsstücke, geringe Ausdehnung und Geringfügigkeit des entstehenden Krankheitsherdes.

Die Abbildungen 8 bis 10 beziehen sich auf Gewebsveränderungen, welche nach der Inokulation eines normal beschaffenen Stückes menschlichen Coriums in der Subkutis des Meerschweinchenorganismus zustandegekommen sind. Die Überimpfung eines Stückes normal beschaffener, menschlicher Haut erschien uns aus dem Grunde notwendig, um die entstehenden reaktiven Veränderungen im Bindegewebsorganismus des Meerschweinchens kennen zu lernen und um das Zustandekommen spezifischer und unspezifischer Zellneubildungen im Anschluß an die Inokulation lupösen Gewebes scharf voneinander trennen zu können.

Die Abbildung 8, die eine Übersicht über den Krankheitsherd ermöglicht, zeigt unverkennbar eine deutliche Ähnlichkeit mit den auf Abbildung 4 dargestellten Gewebsformationen. Das einverleibte Gewebsstück befindet sich im Zustande einer sich langsam vollziehenden, nekrobiotischen Auflösung. Deutliche Zeichen des Zerfalls erkennen wir in dem Zerfließen und dem Zerfall des Kernmaterials und in dem Ver-

wischtsein der Zellgrenzen. Die Fasersubstanzen sind gequollen, zum Teil in einzelne Stücke oder bereits in krümelige Massen zerfallen. Ein besonders eindrucksvolles Bild des sich vollziehenden Gewebszerfalls bietet ein Stückchen Oberhaut, das versehentlich mit einverleibt wurde (Abb. 9). Hier erkennt man, wie sämtliches Kernmaterial bereits der Auflösung anheimgefallen ist und daß nur noch die festeren Protoplasmaanteile der Zellwände übrig geblieben sind. So entsteht das Bild einer wabigen Struktur bzw. eines feinen Gitterwerkes. An der Auflösung des körperfremden Gewebes beteiligen sich neben den mit histolytischer Fähigkeit ausgestatteten, embryonalen Bindegewebszellen, Leukocyten und Makrophagen auch sogenannte Fremdkörperriesenzellen, die gerade in diesem Präparat in großer Anzahl anzutreffen sind. Das inokulierte Gewebsstück wird wie bei den vorher geschilderten Präparaten (Abb. 4—7) von einem dichten Mantel von jungen Bindegewebselementen umgeben. In diesem aus embryonalen Bindegewebszellen, Fibroblasten und Fibrocyten bestehenden Gewebe sind eben die ersten Ansätze der Bildung von kollagenen Fasern zu erkennen. Von dieser jungen Bindegewebsmembran sind Zellstränge in das Innere des einverleibten Gewebsstückes vorgewuchert (Abb. 10). Wir müssen annehmen, daß durch Stoffe, die von den Zellen dieser einwuchernden Bindegewebssprossen abgegeben werden, die Auflösung des körperfremden Gewebes beschleunigt wird.

Ein Vergleich der geschilderten, histologischen Verhältnisse, wie sie sich uns bei den Präparaten 3 bis 6 einerseits und dem Präparat 7 andererseits offenbaren, zeigt eindeutig die weitgehende Übereinstimmung und Gleichförmigkeit der entstehenden Krankheitsherde. Wie wir bei der Einverleibung nicht lupösen, normalen, menschlichen Bindegewebes nur mit dem Zustandekommen unspezifischer Gewebsreaktionen zu rechnen haben, so erkennen wir, daß auch die Einverleibung lupösen Gewebes in keinem der von uns untersuchten Fälle zur Entstehung spezifisch tuberkulöser Gewebsveränderungen Veranlassung gegeben hat. In allen Fällen ist es im Anschluß an die Inokulation körperfremden Gewebsmaterials zur Entstehung eines unspezifischen Reaktionsgewebes gekommen, das mit dem Fortschreiten der Resorption des inokulierten Gewebsstückes allmählich in ein Narbengewebe umgewandelt wird.

Auswertung der Versuchsergebnisse

Überblicken wir rückschauend die Ergebnisse unserer Inokulationsversuche von aus sogenannten Tuberkuliden stammendem Gewebsmaterial auf gesunde Meerschweinchen, so müssen wir feststellen, daß die Überimpfung von Gewebe aus papulo-nekrotischem Tuberkulid zur Entstehung spezifisch tuberkulösen Granulationsgewebes führte, während die Übertragung lupösen Gewebes in keinem Falle die Ausbildung spezifisch tuberkulöser Gewebsformationen auslöste. Wir dürfen annehmen, daß bei einem so feinen, gegenüber den tuberkulösen Agentien so empfindlichen Reagenz wie dem Meerschweinchenorganismus ein Fehler in der Versuchsanordnung ausgeschlossen werden kann. Die in dem verschiedenen Ausfall der Gewebsreaktionen sich offenbarenden Unterschiede können unserer Ansicht nach deshalb nur in

der Verschiedenheit des überimpften Gewebsmaterials gelegen sein. Wir müssen also auf Grund unserer Versuche annehmen, daß in dem einverleibten Gewebe eines papulo-nekrotischen Tuberkulids Stoffe enthalten waren, die die Entstehung tuberkulösen Granulationsgewebes verursachten. In dem lupösen Gewebe waren diese chemischen Substanzen nicht oder nur in einer unterschwelligen Konzentration vorhanden.

Wir sind zu der Annahme berechtigt, daß diejenigen Substanzen, die bei der Inokulation von papulo-nekrotischem Tuberkulid die Entstehung spezifisch tuberkulöser Gewebsformationen veranlaßten, Tuberkelbazillen selbst oder deren Zerfallsprodukte waren. Wenn wir annehmen, daß es Tuberkelbazillen selbst waren, die die Entstehung des tuberkulösen Granulationsgewebes verursachten, so kann es sich dabei nur, entsprechend dem früher Gesagten, um abgewandelte, nicht mehr voll virulente Tuberkelbazillen gehandelt haben. Die entstehenden Gewebsveränderungen sind nämlich die gleichen wie die nach der Applikation toter, nicht nach der Einverleibung lebender Tuberkelbazillen beim Meerschweinchen zustandekommenden. Mit dem gleichen Recht können wir jedoch behaupten, daß die Entstehung des spezifisch tuberkulösen Granulationsgewebes nicht durch Tuberkelbazillen selbst, sondern durch tuberkulöse Agentien ausgelöst wurde, welche nach dem Zerfall von Tuberkelbazillen in noch unverändertem, nicht gebundenem Zustande im Bereich der papulo-nekrotischen Effloreszenzen lagen. Tatsächlich haben wir in histologischen Schnitten, die zur Kontrolle von dem zur Inokulation gelangenden Material angefertigt wurden, keine Tuberkelbazillen oder deren optisch wahrnehmbare Zerfallsprodukte nachweisen können.

Der negative Ausfall unserer Versuche bei der Überimpfung lupösen Gewebes berechtigt uns zu der Annahme, daß weder lebende, voll virulente, noch abgeschwächt wirksame Tuberkelbazillen in dem überimpften Gewebe vorhanden waren. Darüber hinaus dürfen wir auf Grund der bei der Inokulation papulo-nekrotischen Tuberkulids gewonnenen Erkenntnisse vermuten, daß in dem lupösen Gewebsmaterial nicht einmal mehr die bei der Einverleibung papulo-nekrotischen Tuberkulids wirksamen, optisch nicht mehr faßbaren, tuberkulösen Agentien wirksam waren. Diese Tatsache erscheint uns für das Verständnis des Krankheitsgeschehens im papulo-nekrotischen Tuberkulid einerseits und im lupösen Gewebe andererseits und für die Erkenntnis der bei den „Tuberkuliden" gegebenen, verschiedenen chemischen Voraussetzungen von Bedeutung.

In dem Zustandekommen des Lupus einerseits und in dem Auftreten papulo-nekrotischer Tuberkulide andererseits haben wir eine Ausdrucksform des konstitutionell tuberkulösen Organismus zu erblikken. Nur der konstitutionell tuberkulöse Organismus, der die Invasion von Tuberkelbazillen mit charakteristischen spezifischen Reaktionen bereits beantwortet hat, ist fähig, an Lupus und an papulo-nekrotischem Tuberkulid zu erkranken.

In beiden Fällen handelt es sich um die Wirksamkeit der tuberkulösen Agentien sowohl, wie um die Wirkung der im „konstitutionell tuberkulösen" Organismus wirksamen „tuberkulösen Refraktärstoffe",

die das Aussehen des in der Haut zustandekommenden tuberkulösen Krankheitsherdes bestimmen. Der Grad der chemischen Affinität der kutanen Gewebsflüssigkeit zum Tuberkelbazillus und die Affinitätsverhältnisse zwischen dem festen Bindegewebsorgan und den entstehenden tuberkulösen Agentien bewirkt den verschiedenen Ausfall der zustandekommenden Gewebsreaktionen.

Handelt es sich um Hochgradigkeit der chemischen Reaktionsbereitschaft wie beim Lupus, so können wir nicht damit rechnen, die frei werdenden, tuberkulösen Agentien in ihrer Wirksamkeit im Tierversuch uns gegenständlich zu machen, da sie im Augenblick ihrer Entstehung in neuen Reaktionen bereits verbraucht werden. Ist die chemische Affinität geringeren Grades wie im papulo-nekrotischen Tuberkulid, so bleiben die frei werdenden Tuberkulotoxine längere Zeit hindurch am Orte ihrer Entstehung liegen und es gelingt, ihre spezifisch pathogene Wirksamkeit im Tierversuch darzustellen.

Wie die Untersuchungen von *Jesionek* und *Osterhage* (1934) gezeigt haben, beeinflussen die Refraktärstoffe die Affinitätsverhältnisse zwischen den Bestandteilen des tierischen Organismus und den tuberkulösen Agentien.

Zusammenfassung

Es wurden an nicht tuberkulösen Meerschweinchen die Gewebsveränderungen untersucht, die nach subkutaner und intraperitonealer Inokulation von Gewebe eines papulo-nekrotischen Tuberkulids und von lupösem Gewebe in der Nachbarschaft des einverleibten Gewebsmaterials zustande kamen.

Die Inokulation von Gewebe eines papulo-nekrotischen Tuberkulids hatte die Entstehung spezifisch tuberkulösen Gewebes zur Folge.

Die Inokulation von lupösem Gewebe führte, wie die Einverleibung normaler, menschlicher Cutis nicht zur Entstehung spezifisch tuberkulöser Gewebsformationen, sondern zur Ausbildung eines unspezifischen Narbengewebes.

In keinem unserer Fälle waren Tuberkelbazillen oder deren Zerfallsprodukte nachweisbar.

Dieser verschiedene Ausfall des Tierversuchs führt dazu, eine Andersartigkeit der chemischen Affinitätsverhältnisse in den papulo-nekrotischen Effloreszenzen einerseits und in dem lupösen Gewebe andererseits anzunehmen. Die Hochgradigkeit chemischer Affinität zwischen dem Bindegewebsorgan und den tuberkulösen Agentien, die sich im lupösen Gewebe offenbart, ist wohl der Grund dafür, daß es nicht gelingt — im Gegensatz zum papulo-nekrotischen Tuberkulid —, die frei werdenden tuberkulösen Agentien in ihrer Wirksamkeit im Tierversuch gegenständlich zu machen.

In dem Zustandekommen papulo-nekrotischer Tuberkulide sowohl, wie in dem Auftreten lupöser Hauterkrankung handelt es sich um einen Ausdruck für die verschieden weit fortgeschrittene „Umstimmung des Organismus“ im Sinne der „tuberkulösen Konstitution“.

Schriftenverzeichnis

Boeck: 1916. Arch. f. Dermat. 121, 707.
Bollinger: Zit. nach Richard Volk im Handbuch der Haut -und Geschlechtskrankheiten, Bd. X, 1.
Buschke: 1925. Zbl. f. Hautkrkh. 17, 618.
Cornet: Zit. nach Richard Volk im Handbuch der Haut- und Geschlechtskrankheiten, Bd. X, 1.
Courmont und Andrè: 1907. Soc. Biol. Paris 63, 16.
Darier: 1923. Bull. Soc. franc. Dermat. 30, 112.
Ehrmann: 1913. Arch. f. Dermat. Bd. 119 I, S. 87 ff.
Fränkel, C.: 1907. Hyg. Rdsch. 1907, 903.
Fritsch, E.: 1902. Abt. Ksl. Gesdh.amt 18, 453.
Gougerot und Laroche: 1912. Gaz. Hop. 1912, 141 u. 185.
Hallopeau: 1906. Ann. de Dermat. 1906. 693.
Jadassohn: 1914. Arch. f. Dermat. 119, 10.
Jesionek: 1924. Zeitschr. f. Tuberk. B. 40, H. 1.
— 1925. Zeitschr. f. Tuberk. B. 41, H. 4.
— 1925. Zeitschr. f. Tuberk. B. 43, H. 4/5.
— 1925. Münch. med. Wochenschr. Nr. 44/45.
— 1925. Deutsch. med. Wochenschr. Nr. 1—3.
— 1929. Tuberkulose und Haut, Gießen.
Klingmüller: 1904. Arch. f. Dermat. 69, 167.
Koch, Robert: 1882. Berl. Klin. Wochenschr. 19, S. 221.
Krah: 1928. Dissertation, Gießen.
Kraus: 1907. Mh. Dermat. 45, 529.
Leloir, H.: 1891. Ann. d Dermat. 3, 676.
Leredde: 1923. Bull. Soc. franc. Dermat. 30, 419.
Manfredi: 1903. Arch. f. Dermat. 65, 432.
Marzocchi: 1910. Arch. f. Dermat. 101, 428.
Meyer, I.: 1903. Berl. Klin. Wochenschr. 40, 1038.
Nagelschmidt: 1907. Dtsch. med. Wschr. 33, Nr. 40, 1631.
Oppenheim: 1924. Zbl. f. Hautkrkh. 16, 381.
Osterhage: 1933. Arch. f. Dermat. u. Syph. B. 168, H. 3, S. 480.
— 1934. Arch. f. Derm. u. Syph. Bd. 170, H. 5, S. 628.
Straus: Zit. nach Richard Volk im Handbuch der Haut- und Geschlechtskrankheiten, Bd. X, 1.

Protokolle

Papulo-nekrotisches Tuberkulid, intraperitoneal.

Tier 1.

1.	5. 4. 33.	550 g	Einem Meerschweinchen wurden intraperitoneal in die rechte Bauchseite Gewebsstücke von papulonekrotischem Tuberkulid, feinst zerschnitten und in physiologsicher NaCl-Lösung aufgeschwemmt, mit dicker Kanüle injiziert.
2.	6. 4. 33.	555 g	An der Einstichstelle findet sich ein Krüstchen.
3.	7. 4. 33.	580 g	Das minimale Krüstchen ist noch vorhanden.
4.	8. 4. 33.	545 g	Der Befund ist unverändert.
5.	9. 4. 33.	595 g	Außer dem stecknadelkopfgroßen Krüstchen findet sich kein weiterer krankhafter Befund.
6.	10. 4. 33.	555 g	Unveränderter Befund.
7.	11. 4. 33.	570 g	Das Krüstchen ist abgestoßen.
8.	12. 4. 33.	565 g	Es findet sich eine minimale, wenig gerötete Narbe.
9.	13. 4. 33.	570 g	Nur eine haarlose Stelle ist zu sehen.
10.	14. 4. 33.	580 g	Der Befund ist derselbe.
11.	15. 4. 33.	575 g	In der Tiefe ist ein minimales Infiltrat zu fühlen.
12.	16. 4. 33.	580 g	Das Infiltrat ist deutlicher geworden.
13.	17. 4. 33.	575 g	Das Infiltrat ist derb und gut erbsengroß.
14.	18. 4. 33.	585 g	Der Befund ist der gleiche wie am Tage vorher.
15.	19. 4. 33.	590 g	Der Befund ist noch unverändert.
16.	20. 4. 33.	570 g	Das Infiltrat in der Tiefe ist fast bohnengroß geworden; die Haut darüber ist verschieblich.
17.	21. 4. 33.	575 g	Das Infiltrat ist vorgewölbter.
18.	22. 4. 33.	580 g	Unveränderter Befund.
19.	23. 4. 33.	605 g	Das Infiltrat ist noch erbsengroß.
20.	24. 4. 33.	575 g	Das Infiltrat ist wieder übererbsengroß und flächenhaft leicht gerötet.
21.	25. 4. 33.	570 g	Der gleiche Befund wie am Vortage.
22.	26. 4. 33.	600 g	Das Infiltrat ist linsengroß; die Haut darüber ist verschieblich.
23.	27. 4. 33.	600 g	Linsengroßes Infiltrat.
24.	28. 4. 33.	550 g	Der Befund ist der gleiche.
25.	29. 4. 33.	580 g	Das Infiltrat ist derb und linsengroß.
26.	30. 4. 33.	590 g	Unveränderter Befund.
27.	1. 5. 33.	525 g	dgl.
28.	2. 5. 33.	485 g	Das Infiltrat ist knapp erbsengroß.
29.	3. 5. 33.	515 g	Das Infiltrat ist flach und linsengroß.
30.	4. 5. 33.	500 g	Das Infiltrat ist halblinsengroß.
31.	5. 5. 33.	520 g	Das Infiltrat ist kleiner geworden.

32.	6. 5. 33.	510 g	Das Infiltrat ist halblinsengroß.
33.	7. 5. 33.	540 g	Der gleiche Befund.
34.	8. 5. 33.	550 g	Der Befund des Vortages.
35.	9. 5. 33.	560 g	Der Befund ist unverändert.
36.	10. 5. 33.	560 g	Das Infiltrat wird geringer.
37.	11. 5. 33.	550 g	Das Infiltrat ist fast linsengroß.
38.	12. 5. 33.	570 g	Der Befund ist derselbe.
39.	13. 5. 33.	555 g	Unverändert.
40.	14. 5. 33.	570 g	Das Infiltrat ist ungefähr stecknadelkopfgroß.
41.	15. 5. 33.	560 g	Das Infiltrat ist kaum noch zu fühlen.
42.	16. 5. 33.	565 g	Unveränderter Befund.
43.	17. 5. 33.	585 g	dgl.
44.	18. 5. 33.	580 g	Das Infiltrat ist eben noch fühlbar.
45.	19. 5. 33.	590 g	Das Infiltrat ist stecknadelkopfgroß.
46.	20. 5. 33.	610 g	Der Befund ist derselbe.
47.	21. 5. 33.	620 g	Unveränderter Befund.
48.	22. 5. 33.	600 g	Der Befund ist derselbe wie am Tage zuvor.
49.	23. 5. 33.	610 g	Unverändert.
50.	24. 5. 33.	600 g	dgl.
51.	24. 5. 33.	615 g	dgl.
52.	26. 5. 33.	580 g	dgl. †

51 mal 24 h.

Das Tier wurde mittels Chloroform abgetötet. Die Sektion des Tieres ergab einen etwa 1 mm breiten Herd in der Muskulatur, der bis in das Peritoneum reicht. Das Peritoneum selbst und alle inneren Organe ergaben keinen krankhaften Befund.

Papulo-nekrotisches Tuberkulid, Subkutan.

Tier 2.

1.	5. 4. 33.	345 g	Einem Meerschweinchen wurden subkutan in die rechte Bauchseite Gewebsstücke von papulo-nekrotischem Tuberkulid, feinst zerschnitten und in physiologischer NaCl-Lösung aufgeschwemmt, mit dicker Kanüle injiziert.
2.	6. 4. 33.	340 g	An der Injektionsstelle befindet sich ein Krüstchen.
3.	7. 4. 33.	360 g	Das Krüstchen bildet den einzigen krankhaften Befund.
4.	8. 4. 33.	345 g	Der Befund ist derselbe.
5.	9. 4. 33.	360 g	Der Befund ist unverändert.
6.	10. 4. 33.	380 g	dgl.
7.	11. 4. 33.	380 g	Das Krüstchen ist abgestoßen; es findet sich eine geringe, wenig gerötete Narbe.
8.	12. 4. 33.	375 g	Nur eine kleine Narbe ist zu sehen.
9.	13. 4. 33.	380 g	Es findet sich eine haarlose Stelle.
10.	14. 4. 33.	365 g	Der Befund ist der gleiche.
11.	15. 4. 33.	370 g	Unveränderter Befund.
12.	16. 4. 33.	380 g	An der Impfstelle ist ein minimales Infiltrat fühlbar.

13.	17. 4. 33.	380 g	Das Infiltrat ist nicht größer geworden.
14.	18. 4. 33.	375 g	Das Infiltrat ist linsengroß.
15.	19. 4. 33.	375 g	Der Befund ist derselbe.
16.	20. 4. 33.	375 g	Das Infiltrat in der Tiefe ist linsengroß und derb; die Haut ist darüber verschieblich.
17.	21. 4. 33.	370 g	Der Befund ist der gleiche wie am Tage zuvor.
18.	22. 4. 33.	360 g	Der Befund ist unverändert.
19.	23. 4. 33.	340 g	Das Infiltrat in der Tiefe ist halblinsengroß.
20.	24. 4. 33.	335 g	Das Infiltrat ist linsengroß.
21.	25. 4. 33.	355 g	Unveränderter Befund.
22.	26. 4. 33.	345 g	Das Infiltrat ist nur mehr stecknadelkopfgroß; die Haut ist darüber verschieblich.
23.	27. 4. 33.	340 g	Der Befund ist der gleiche.
24.	28. 4. 33.	345 g	Der Befund ist unverändert.
25.	29. 4. 33.	375 g	dgl.
26.	30. 4. 33.	370 g	dgl.
27.	1. 5. 33.	370 g	dgl.
28.	2. 5. 33.	360 g	dgl.
29.	3. 5. 33.	390 g	Das Infiltrat ist noch stecknadelkopfgroß und derb.
30.	4. 5. 33.	390 g	Unverändert.
31.	5. 5. 33.	400 g	dgl.
32.	6. 5. 33.	395 g	Das Infiltrat ist etwas größer geworden.
33.	7. 5. 33.	415 g	Das Infiltrat ist halblinsengroß.
34.	8. 5. 33.	420 g	Das Infiltrat ist noch stecknadelkopfgroß.
35.	9. 5. 33.	430 g	Der Befund ist derselbe.
36.	10. 5. 33.	430 g	Unverändert.
37.	11. 5. 33.	420 g	Der Befund ist unverändert.
38.	12. 5. 33.	440 g	dgl.
39.	13. 5. 33.	415 g	Das Infiltrat ist kaum noch nachzuweisen.
40.	14. 5. 33.	425 g	Derselbe Befund wie am Tage zuvor.
41.	15. 5. 33.	410 g	Das Infiltrat ist nicht mehr zu fühlen.
42.	16. 5. 33.	425 g	Unveränderter Befund.
43.	17. 5. 33.	425 g	Eine geringe Andeutung des Infiltrates ist zu fühlen.
44.	18. 5. 33.	430 g	Der gleiche Befund.
45.	19. 5. 33.	440 g	Das Infiltrat ist punktförmig.
46.	20. 5. 33.	435 g	dgl.
47.	21. 5. 33.	420 g	dgl.
48.	22. 5. 33.	430 g	dgl.
49.	23. 5. 33.	450 g	dgl.
50.	24. 5. 33.	440 g	dgl.
51.	25. 5. 33.	450 g	dgl.
52.	26. 5. 33.	450 g	dgl. †

51 mal 24 h.

Das Tier wurde abgetötet mittels Chloroform. Die Sektion des Tieres ergab einen stecknadelkopfgroßen, weißlichen, erhabenen Herd, in der Bauchmuskulatur gelegen, der als halblinsengroßer Herd in das Peritoneum vorragt. Das Peritoneum und alle inneren Organe ergaben keinen krankhaften Befund.

Lupus vulgaris, intraperitoneal.

Tier 3.

1.	9. 8. 33.	490 g	Einem Meerschweinchen wurden in die rechte Bauchseite Gewebsstücke von Lupus vulgaris, fein zerschnitten und in physiologischer NaCl-Lösung aufgeschwemmt, mit dicker Kanüle injiziert.
2.	10. 8. 33.	—	Es ergibt sich kein neuer Befund.
3.	11. 8. 33.	460 g	dgl. Am rechten Ohr findet sich eine eiternde Bißverletzung.
4.	12. 8. 33.	—	An der Impfstelle findet sich ein Stichkrüstchen.
5.	13. 8. 33.	—	Der Befund ist derselbe.
6.	14. 8. 33.	460 g	Unveränderter Befund.
7.	15. 8. 33.	465 g	Es findet sich ein minimales Infiltrat.
8.	16. 8. 33.	—	Ein Infiltrat ist kaum noch zu fühlen.
9.	17. 8. 33.	465 g	Es findet sich keine Veränderung gegenüber dem Tage zuvor.
10.	18. 8. 33.	—	dgl.
11.	19. 8. 33.	450 g	dgl.
12.	20. 8. 33.	—	dgl.
13.	21. 8. 33.	445 g	dgl.
14.	22. 8. 33.	—	Es ist kein Infiltrat mehr vorhanden.
15.	23. 8. 33.	440 g	dgl.
16.	24. 8. 33.	—	dgl.
17.	25. 8. 33.	430 g	dgl.
18.	26. 8. 33.	—	dgl.
19.	27. 8. 33.	450 g	dgl.
20.	28. 8. 33.	—	dgl.
21.	29. 8. 33.	460 g	dgl. †

20 mal 24 h.

Das Tier wurde mittels Chloroform abgetötet. Die Sektion des Tieres ergab im Lig. gastrolienale eine verdächtige, etwas käsig aussehende Stelle; sonst zeigte sich kein krankhafter Befund.

Zwecks histologischer Untersuchung wurden das Peritoneum, die Milz und das Lig. gastrolienale eingebettet.

Lupus vulgaris, subkutan.

Tier 4.

1.	9. 8. 33.	350 g	Einem Meerschweinchen wurden in die rechte Bauchseite Gewebsstückchen von Lupus vulgaris, feinst zerschnitten und in physiologischer NaCl-Lösung aufgeschwemmt, mit dicker Kanüle subkutan injiziert.
2.	10. 8. 33.	—	An der Impfstelle findet sich ein Stichkrüstchen.
3.	11. 8. 33.	325 g	Der Befund ist der gleiche.
4.	12. 8. 33.	—	Unveränderter Befund.
5.	13. 8. 33.	—	dgl.

6.	14. 8. 33.	360 g	Das Stichkrüstchen hat sich abgestoßen.
7.	15. 8. 33.	360 g	Es findet sich ein minimales Infiltrat.
8.	16. 8. 33.	—	Der gleiche Befund wie am Tage zuvor.
9.	17. 8. 33.	350 g	Unveränderter Befund.
10.	18. 8. 33.	—	Das Infiltrat ist etwas zurückgegangen.
11.	19. 8. 33.	360 g	Es findet sich keine Veränderung.
12.	20. 8. 33.	—	dgl.
13.	21. 8. 33.	365 g	Das Infiltrat ist gerade noch fühlbar.
14.	22. 8. 33.	—	dgl.
15.	23. 8. 33.	370 g	Es findet sich keine Veränderung gegenüber dem Vortage.
16.	24. 8. 33.	—	dgl.
17.	25. 8. 33.	370 g	dgl. †

16 mal 24 h.

Das Tier wurde mittels Chloroform abgetötet. Die Sektion ergab im Omentum zwei verdächtige Stellen; sonst fand sich kein krankhafter Befund.

Zwecks histologischer Untersuchung wurden die Impfstelle und das Omentum eingebettet.

Lupus vulgaris (Stück), intraperitoneal.

Tier 5.

1.	31. 8. 33.	490 g	Einem Meerschweinchen wurden in die rechte Bauchseite ein excidiertes Stück lupösen Gewebes intraperitoneal einverleibt. Die Wunde wurde mit Peritonealnaht und Hautnaht versorgt.
2.	1. 9. 33.	495 g	Am unteren Ende der Naht klafft die Haut etwas; im Umkreis von einem Dreimarkstück findet sich eine Bauchdeckenspannung.
3.	2. 9. 33.	500 g	Der Befund ist unverändert.
4.	3. 9. 33.	500 g	Der gleiche Befund wie am Vortage.
5.	4. 9. 33.	490 g	Die Operationswunde ist stark infiltriert, die Bauchdeckenspannung ist zurückgegangen.
6.	5. 9. 33.	—	Es findet sich ein zweimarkstückgroßes Infiltrat; die Wundnähte sind verschwunden, die Wunde klafft einmarkstückgroß, das Peritoneum deckt die Wunde.
7.	6. 9. 33.	515 g	Das Infiltrat ist einmarkstückgroß, die Wundränder sind verklebt durch das Peritoneum.
8.	7. 9. 33.	—	Unveränderter Befund.
9.	8. 9. 33.	525 g	Die Wundränder sind infiltriert, ein anderweitiges Infiltrat ist nicht zu fühlen.
10.	9. 9. 33.	—	Der gleiche Befund wie am Tage zuvor.
11.	10. 9. 33.	—	dgl.
12.	11. 9. 33.	530 g	Die Heilung geschieht per granulationem; es findet sich noch ein etwa erbsengroßer Defekt; die Wundränder sind im Umkreis von Zweimarkstückgröße infiltriert.

13.	12. 9. 33.	—	Die Infiltration geht zurück.
14.	13. 9. 33.	550 g	Der Defekt ist kleiner geworden; die Wundfläche ist sauber; die Wundränder sind noch infiltriert. †

13 mal 24 h.

Das Tier wurde mittels Chloroform abgetötet. Die Sektion ergab folgenden Befund: Das Peritoneum ist gut verheilt, es finden sich keine Adhäsionen und keine Zeichen für eine bestehende Peritonitis. Das einverleibte Gewebsstück liegt im Omentum, von neugebildetem, reaktiven Gewebe umgeben. Das Netz sowie die Operationsstelle wurden zwecks histologischer Untersuchung excidiert.

Lupus vulgaris (Stück), subkutan.

Tier 6.

1.	31. 8. 33.	610 g	Einem Meerschweinchen wurde in die rechte Bauchseite ein exidiertes Stück lupösen Gewebes subkutan einverleibt. Die Wunde ward mit Peritonealnaht und mit Hautnaht versorgt.
2.	1. 9. 33.	—	Die Nahtverhältnisse sind gut.
3.	2. 9. 33.	640 g	Der Befund ist derselbe.
4.	3. 9. 33.	—	Der Befund des Vortages zeigt keinerlei Veränderungen.
5.	4. 9. 33.	665 g	Die Operationswunde ist infiltriert.
6.	5. 9. 33.	—	Der Befund ist unverändert.
7.	6. 9. 33.	670 g	dgl.
8.	7. 9. 33.	—	dgl.
9.	8. 9. 33.	660 g	dgl.
10.	9. 9. 33.	—	dgl.
11.	10. 9. 33.	—	dgl.
12.	11. 9. 33.	670 g	Die Narbe ist gerötet, vorgewulstet und infiltriert.
13.	12. 9. 33.	—	Der Befund ist der gleiche.
14.	13. 9. 33.	690 g	Die Infiltration geht zurück. †

13 mal 24 h.

Das Tier ward mittels Chloroform abgetötet. Die Sektion des Tieres ergab keinen pathologischen Befund. Die Inokulationsstelle wurde zwecks histologischer Untersuchung excidiert.

Normales Corium (Stück), subkutan.

Tier 7.

1.	31. 8. 33.	480 g	Einem Meerschweinchen wurde in die rechte Bauchseite ein excidiertes Stück normale Haut (Corium) implantiert. Die Wunde wurde mit Peritonealnaht und Hautnaht versorgt.
2.	1. 9. 33.	—	Die Wundverhältnisse sind gut, an den Nähten befinden sich Krusten.

Erklärung zu den histologischen Bildern 1-10

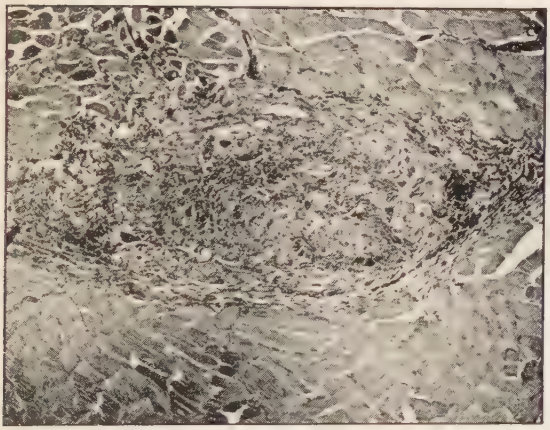

Abbildung 1

Subkutane Inokulation von papulo-nekrotischem Tuberkulid.

Das Übersichtspraeparat veranschaulicht den zwischen Bündeln von quergestreifter Muskulatur gelegenen Krankheitsherd. Von dem Krankheitsherd schieben sich Stränge von jungem Bindegewebe zwischen die Muskelinterstitien der Umgebung. Vergr. 30×

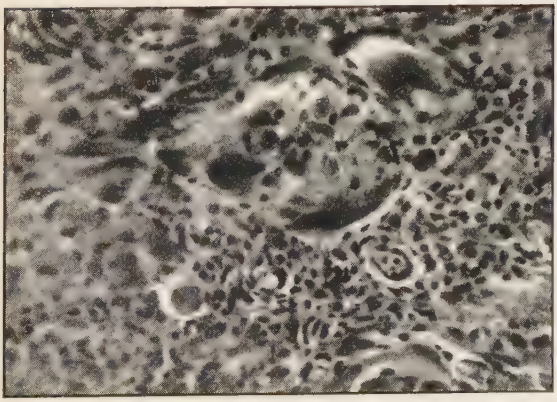

Abbildung 2

Subkutane Inokulation von papulo-nekrotischem Tuberkulid

Die Abbildung veranschaulicht einen Ausschnitt des in Abb. 1 dargestellten Krankheitsherdes. Die tuberkulöse Natur der Gewebsformationen ist an dem Vorhandensein von Riesenzellen und epitheloiden Zellen zu erkennen. Daneben sieht man junge Bindegewebszellen, Leukocyten und Lymphocyten und zahlreiche Makrophagen. Vergr. 500×

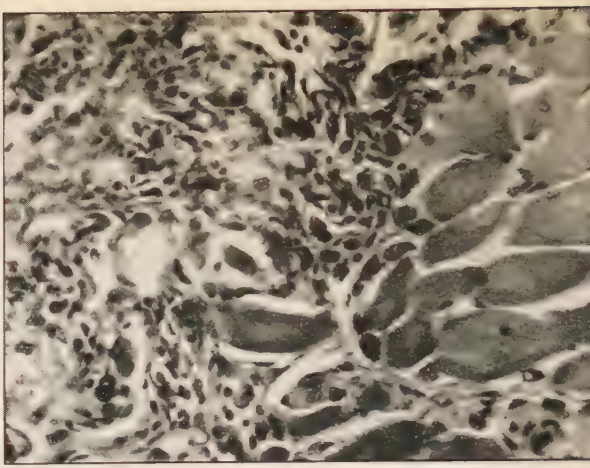

Abbildung 3

Subkutane Inokulation von papulo-nekrotischem Tuberkulid

Zahlreiche Makrophagen liegen im Bereich des Krankheitsherdes und in den Lymphspalten seiner näheren Umgebung. Sie sind mit Massen zerfallenden Gewebes angefüllt und durch Hämosiderin deutlich blau gefärbt
Vergr. 300×

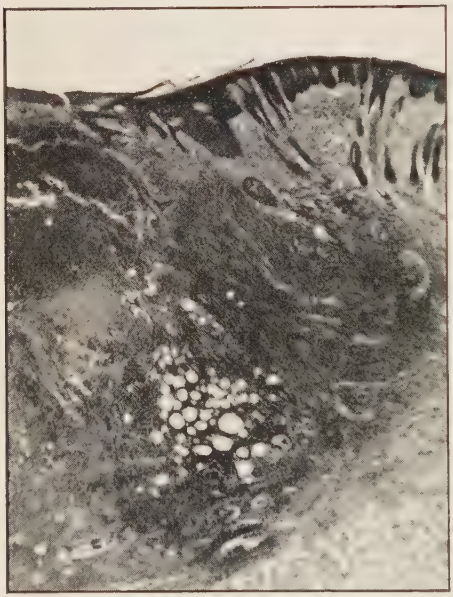

Abbildung 4

Subkutane Inokulation eines Stückes lupösen Gewebes

Die Abbildung gibt eine Übersicht über die im Bereich der Implantationsstelle sich abspielenden Gewebsveränderungen. Das inokulierte Gewebe ist von mehreren dichten Lagen eines jungen Bindegewebes umgeben. Vergr. 30×

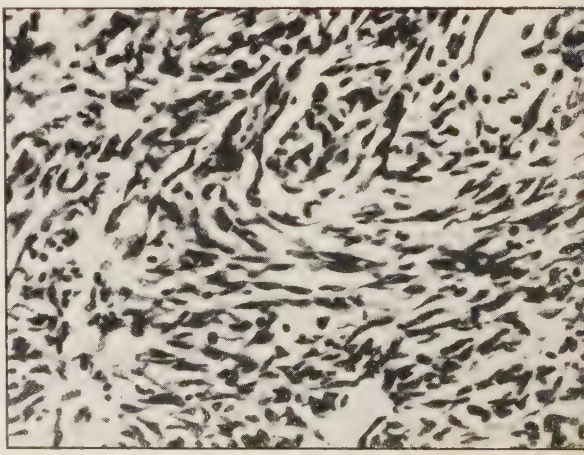

Abbildung 5

Subkutane Inokulation eines Stückes lupösen Gewebes.

Die Abbildung veranschaulicht einen Ausschnitt aus den in Abbildung 4 dargestellten Gewebsveränderungen. Spezifisch tuberkulöse Zellelemente sind nicht zu erkennen. Zwischen den Fibroblasten und Fibrocyten des unspezifischen Granulationsgewebes sind feinste kollagene Fasern bereits entstanden. Vergr. 300×

Abbildung 6

Intraperitoneale Inokulation eines Stückes lupösen Gewebes

Die Abbildung gibt eine Übersicht über die im Peritoneum im Anschluß an die Inokulation lupösen Gewebes sich abspielenden Gewebsreaktionen. Die Knötchenstruktur des implantierten lupösen Gewebes ist eben angedeutet noch zu erkennen. Vergr. 30×

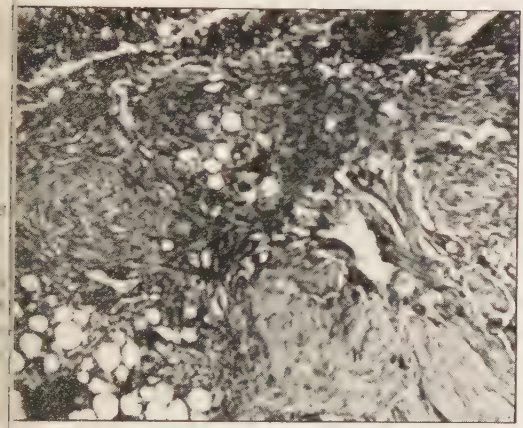

Abbildung 7

Intraperitoneale Inokulation eines Stückes lupösen Gewebes

Die Abbildung veranschaulicht einen Teil des inokulierten Gewebes bei starker Vergrößerung. Trotz des weit fortgeschrittenen Gewebsverfalls ist die Struktur des tuberkulösen Gewebes an dem Vorhandensein epitheloider Zellen und deren knötchenförmiger Zusammenlagerung noch nachzuweisen Vergr. 500×

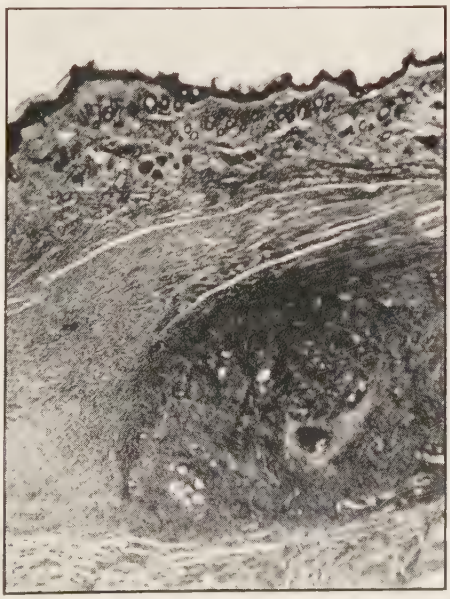

Abbildung 8

Subkutane Inokulation eines Stückes normaler, menschlicher Cutis

Die Abbildung zeigt die Lage des inokulierten Stückes inmitten der Subkutis und die entstandenen reaktiven Gewebsveränderungen. Vergr. 30×

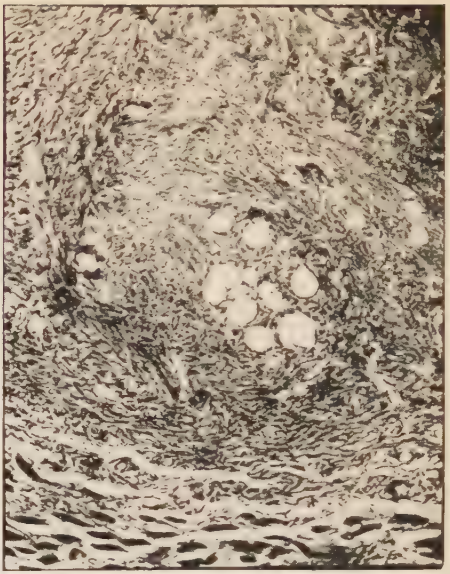

Abbildung 9

Subkutane Inokulation eines Stückes normaler, menschlicher Cutis

Die nekrobiotische Auflösung des inokulierten Gewebes wird an einem Stückchen Epidermis, das mitimplantiert wurde, besonders deutlich. Die Zellkerne sind einer vollständigen Auflösung anheimgefallen. Auch das Protoplasma ist größtenteils geschwunden. Nur die übrig gebliebenen Zellwände geben dem Gewebsrest ein eigentümliches gitterförmiges Aussehen. Vergr. 90×

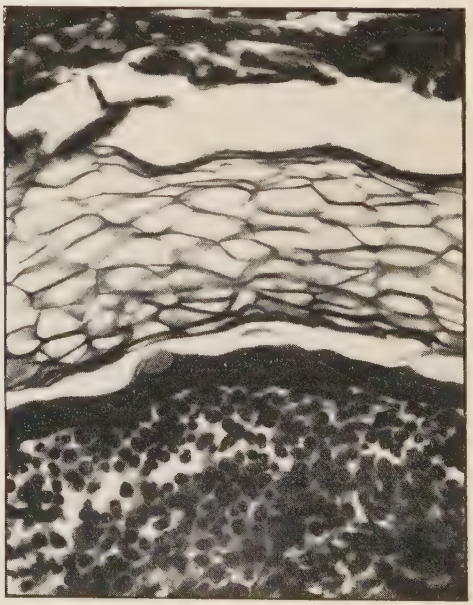

Abbildung 10

Subkutane Inokulation eines Stückes normaler, menschlicher Cutis

Die Abbildung veranschaulicht wie die Abb. 7 die Auflösung des implantierten Gewebes unter der Einwirkung der einwuchernden, mit histolytischer Fähigkeit begabten Bindegewebssprossen. Das junge Granulationsgewebe schiebt sich von den Seiten her gegen das der Auflösung anheimfallende Gewebe vor, um es vollständig zudurchwuchern. Vergr. 300×

3.	2. 9. 33.	450 g	Der Befund ist derselbe.
4.	3. 9. 33.	450 g	dgl.
5.	4. 9. 33.	450 g	Die Operationswunde ist infiltriert.
6.	5. 9. 33.	—	Der Befund ist der gleiche wie am Vortage.
7.	6. 9. 33.	510 g	Unveränderter Befund.
8.	7. 9. 33.	—	dgl.
9.	8. 9. 33.	515 g	dgl.
10.	9. 9. 33.	—	dgl.
11.	10. 9. 33.	—	dgl.
12.	11. 9. 33.	550 g	Die Wunde ist gut verheilt. Die Wundkrusten und ebenso die Wundfäden wurden entfernt. Neben der Operationswunde befindet sich ein fast erbsengroßes Infiltrat.
13.	12. 9. 33.	—	Der Befund ist der gleiche geblieben.
14.	13. 9. 33.	550 g	Das Infiltrat neben der Operationswunde ist nur noch etwa linsengroß. †

13 mal 24 h.

Das Tier ward mittels Chloroform abgetötet. Die Sektion des Tieres ergab keinen pathologischen Befund. Eingebettet wurde die Inokulationsstelle samt dem umgebenden Infiltrat in einem Stück.

Kurvenbilder

Erklärungen zu den nachstehenden Kurven.

Auf den Ordinaten der nachstehenden Kurven sind die Zeitmarken in Abständen von je einem Tage eingetragen. Die Abszisse der Kurven veranschaulicht sowohl das Verhalten des Körpergewichtes wie die Entwicklung des entstehenden Krankheitsherdes. Das Verhalten des Krankheitsherdes ist in Flächen verschiedener Farbe und von verschiedener Höhe zum Ausdruck gebracht. Die Höhenverhältnisse, die nur relative Vergleichswerte zur Darstellung bringen können, entsprechen den in den vorstehenden Protokollen geschilderten Verhältnissen. Der Tag, an dem die Impfung bzw. die Inokulation erfolgte, ist durch einen Pfeil markiert. Die Impfquaddel wurde durch eine weiße, oben abgerundete Fläche wiedergegeben. Die Infiltration im Bereich des Krankheitsherdes wurde durch einen roten Farbton kenntlich gemacht. Um das Vorhandensein einer offenen Wundfläche darzustellen, verwandten wir eine rote Schraffierung. Das an der Impfstelle entstehende Krüstchen ist in einem schwarzen Farbton wiedergegeben. Ist zwischen der schwarzen und roten Farbe z. T. eine weiße, nicht besonders markierte Fläche angegeben, so bedeutet dies, daß hier das Krüstchen abgefallen ist.

Papulo-nekrotisches Tuberkulid, intraperitoneal *(Tier 1)*.

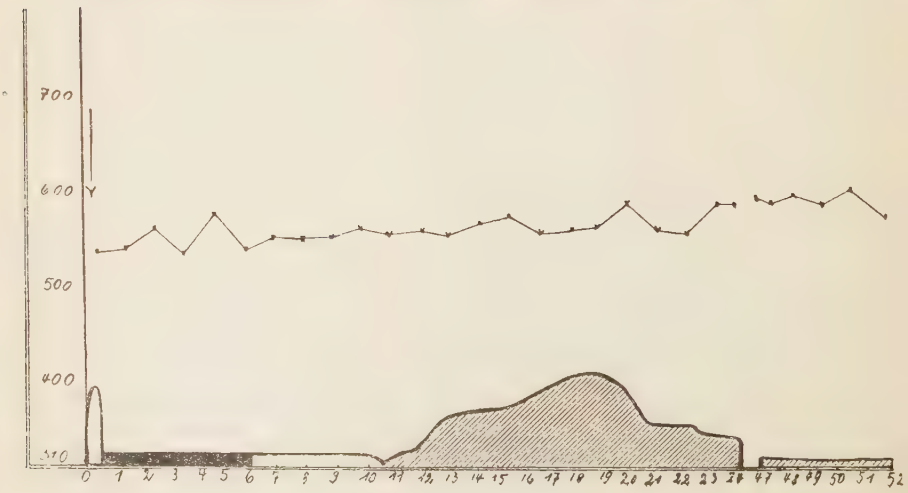

Papulo-nekrotisches Tuberkulid, subkutan *(Tier 2)*.



Lupus vulgaris, intraperitoneal *(Tier 3)*.



Lupus vulgaris, subkutan *(Tier 4)*.

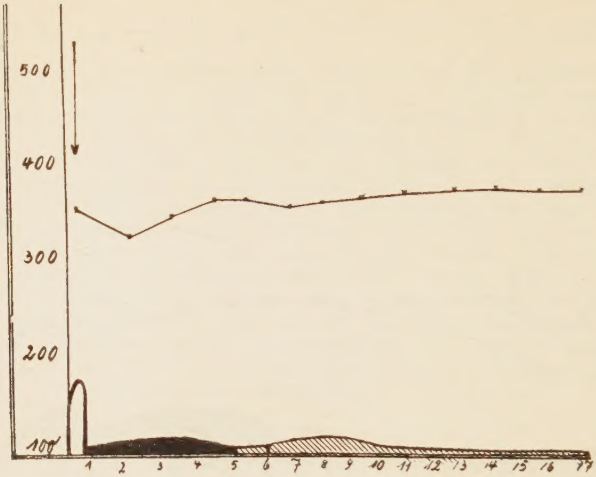

Lupus vulgaris (Stück), intraperitoneal *(Tier 5)*.

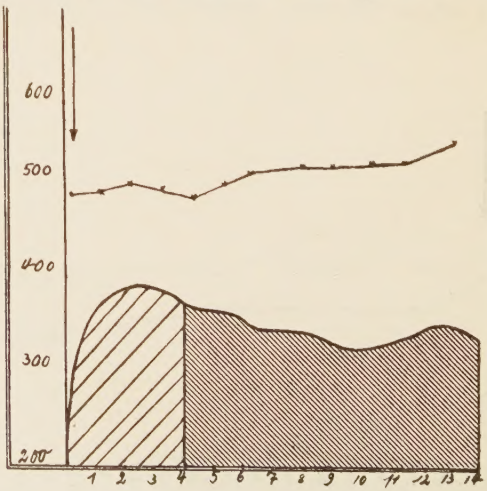

Lupus vulgaris (Stück), subkutan *(Tier 6)*.

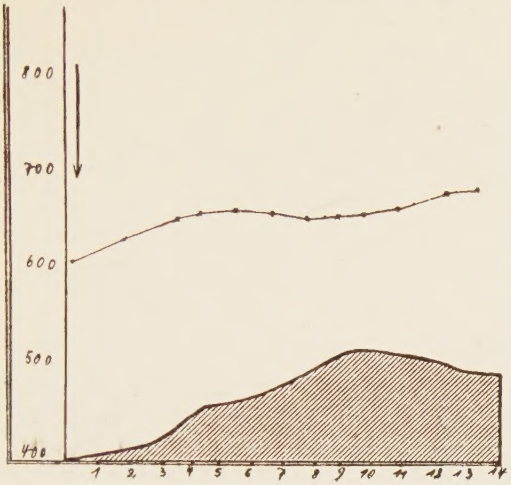

Normales Corium (Stück), subkutan *(Tier 7)*.

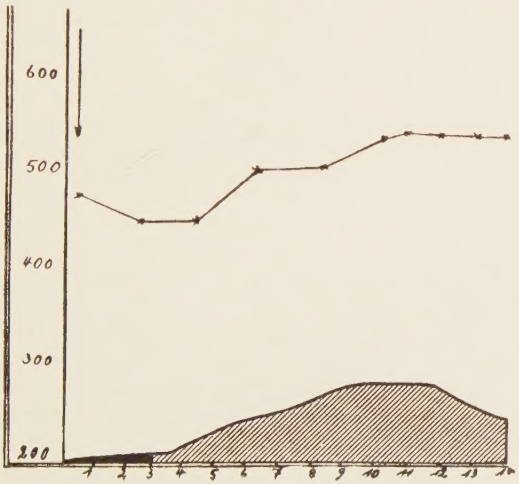

Lebenslauf

Geboren zu Grünberg in Hessen als Sohn des Dekans Fritz Schmidt und seiner Ehefrau Mathilde, geb. Hölzel, besuchte ich von Ostern 1910 bis 1913 die Volksschule zu Grünberg in Hessen, von Ostern 1913 bis 1919 die Realschule zu Grünberg in Hessen und von Ostern 1919 bis 1922 das Realgymnasium zu Gießen, an welcher Lehranstalt ich das Maturitätsexamen bestand. Vom Sommersemester 1922 bis zum Wintersemester 1928 widmete ich mich in Gießen und München dem Studium der Rechte, welches Studium ich jedoch im Wintersemester 1928 mit dem der Medizin vertauschte. Meine fünf vorklinischen Semester verbrachte ich in Gießen, wo ich Ende Wintersemester 1931 das Physikum bestand. Sodann studierte ich in Königsberg i. Pr., Köln a. Rh., Wien und Gießen und bestand daselbst am 12. VI. 34 mein medizinisches Staatsexamen mit dem Prädikat „gut".

Fritz Schmidt.